

心跳快乱致心衰，妙手施治转危安

——我院心内科专家在塞舌尔勇于担当“生命救生员”

山东省青岛医科大学附属医院心内科医生许丰强凭借过硬的技术和资历，荣幸被选为第 18 批援塞舌尔医疗队心内科专家担当为期 2021.04-2023.04 两年的援塞舌尔医疗任务，并担任医疗队队长。初来乍到，人生地不熟，语言更是最难的一关。虽然塞舌尔国土不足 450 平方公里，由多个岛屿组成，但是通行语言却有三种：英语，法语，克里奥语，大部分当地人会英语和克里奥语，然而口音各异，对于许丰强这个外国医生而言掌握语言就较为困难。全国仅有一所公立医院：塞舌尔医院，也叫维多利亚医院，位于主岛 MAHE 岛上，该岛 150 平方公里，生活着约 10 万人口，由于地理环境及饮食等原因，这里的人罹患心脏病的风险较高，而且年轻化趋势也较为明显。许丰强医生作为该国唯一的一名心内科医生，其工作压力之大，任务之繁重，可想而知。抵塞五个月后生活和工作上已经驾轻就熟，作为 2-on call（二线值班），每天都会接到无数个会诊电话，有来自当地几十个诊所的会诊请求电话，有各个病房的会诊电话，有来自各国医生同事的会诊电话，更有很多来自医院急诊的会诊请求电话，对此，许丰强医生已然习以为常。作为全塞舌尔唯一一名心内科医生，其肩上的担子很重，要谨慎处理每一个会诊电话，不只是内心那份作为医生的天然职责感，更是作为一名在塞舌尔援外医疗医生的神圣使命感，因为他知道，自己肩负的更多是为塞舌尔人民心脏健康保驾护航的天职，是祖国赋予自己的那份无上的荣誉。

9 月初的一天，一个来自当地 English river 诊所电话引起了他的注意，电话里对方的声音比较急促，大概的意思有个年轻小伙子，30 岁，生命体征不稳定，喘憋严重，要求转到塞舌尔医院治疗，听到这里，许丰强医生没有犹豫，嘱咐对方救护车护送，并且亲自到急诊通知护士做好准备，由于 English river clinic 离维多利亚医院很近，不足 2 公里车程，因此小伙子很快被送到急诊，待做完简单的心电图检查，完成初步查体后，许丰强医生已然对病情了然于胸。心电图显示心房率 300 次/分，心室率 150 次/分，为典型的右心房三尖瓣峡部依赖性心房扑动，引起过快的心室搏动，由于快速心室搏动持续将近 1 周，导致小伙子开始出现心功能不全，稍微活动即大汗，喘憋，不能平卧，听诊双肺下野明显湿罗音，心律失常，心房扑动，急性心功能不全诊断成立，当即予以吸氧，利尿剂 40mg 静

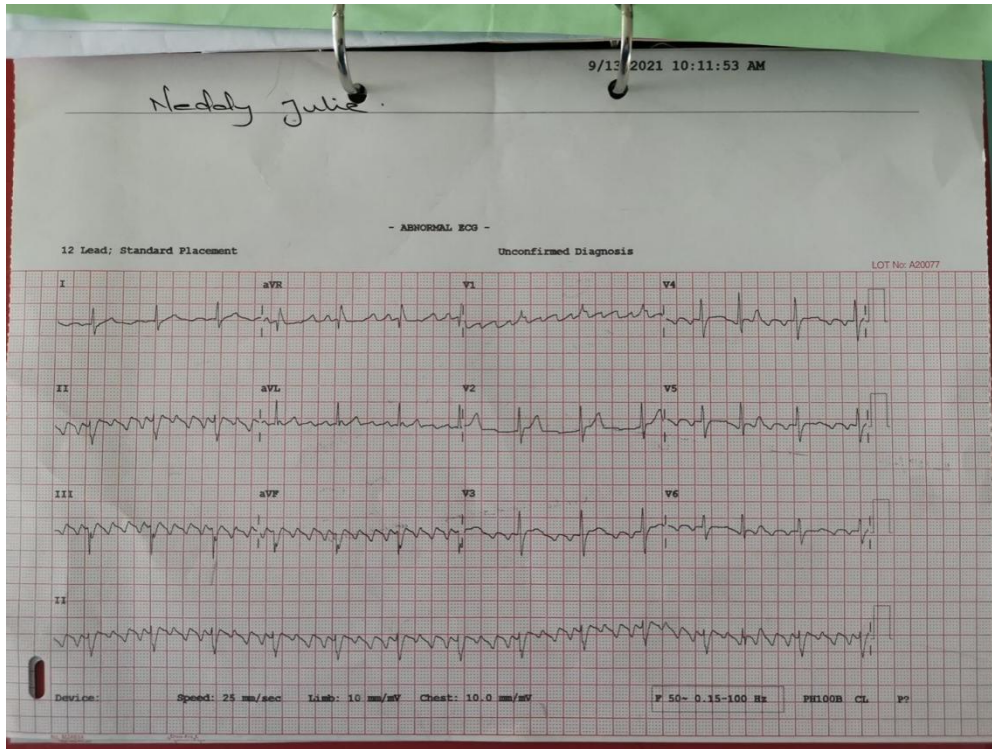
脉推注，吗啡 3mg 静推，静脉泵入硝酸酯药物减少回心血量，降低血压，减轻心脏收缩前后负荷，约 1 小时后患者喘憋症状明显缓解，遂转入病房继续治疗。

然而快速跳动的心率依然是摆在许丰强医生面前的一个难题。

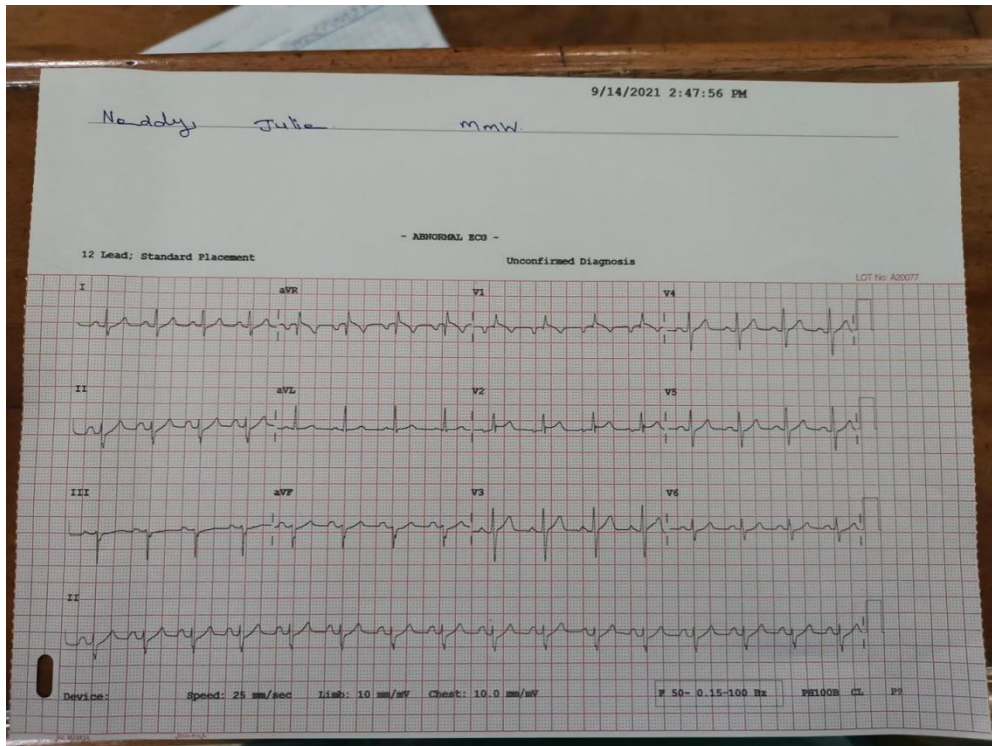
心内科的同行都明白这样的心律失常导致心率治疗尤其困难，因为始发因素是快速心跳，所以从病因入手治疗的话就需要控制住狂奔的心脏，然而几乎所有的抗心律失常药物对于心脏都有负性变力变时作用，通俗的说就是用抗心律失常药物减慢心率的同时会加重心衰，因此治疗就变得矛盾起来，在国内可以静脉推注一种“西地兰”药物，然而这里没有。如果生命体征维持不住的话只有体外心脏同步电复律，但是因为患者心跳快已经一周了，尤其心房跳动频率 300 次/分，有可能心房已经形成血栓，贸然电复律，可能会导致心房血栓脱落，造成体循环栓塞，从而致残，摆在许丰强医生面前的难题一个个接踵而至，如何化解呢？尤其病人还是一名年轻的小伙子。

然而这难不倒一名心内科电生理专家，先是足量口服地高辛，再小剂量地尔硫卓合用，配合抗凝药及利尿剂，三天后心衰明显改善，将药物逐渐加量，并加用美托洛尔后，患者心率明显下降，症状明显改善，达到出院标准，出院时许丰强医生跟小伙子约定：回家口服华法林三周后来医院电复律，将狂跳的心房转为正常，小伙子欣然同意。

三周后小伙子如约而至，再次办理住院，经过与麻醉师沟通和精心安排后，在麻醉师的通力配合下，对小伙子进行静脉麻醉，顺利实施体外同步心脏电复律，一次 200 焦耳能量电复律后，小伙子心律转为正常，一切恢复如初，许丰强医生终于长长舒了一口气。



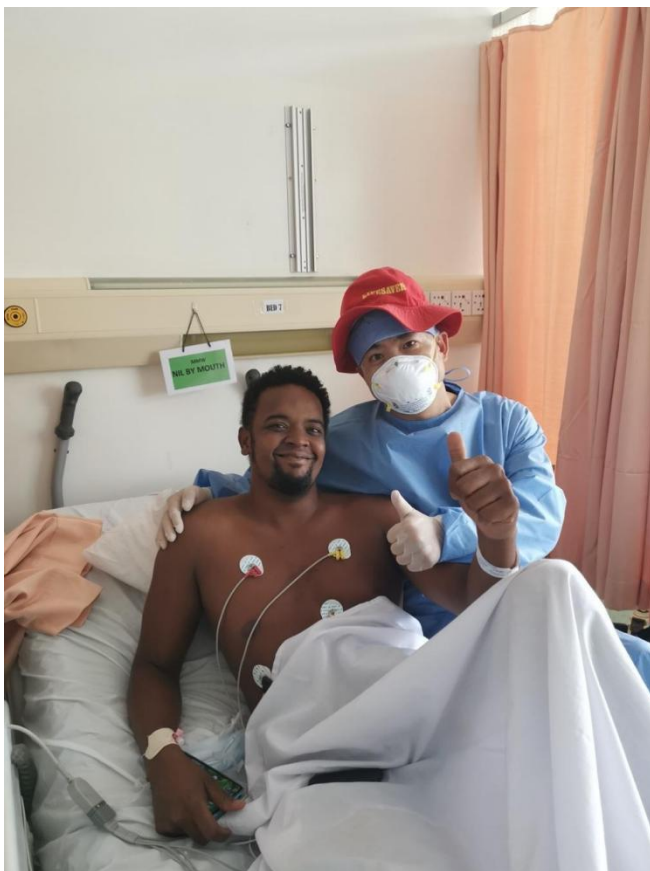心房扑动复律前心电图

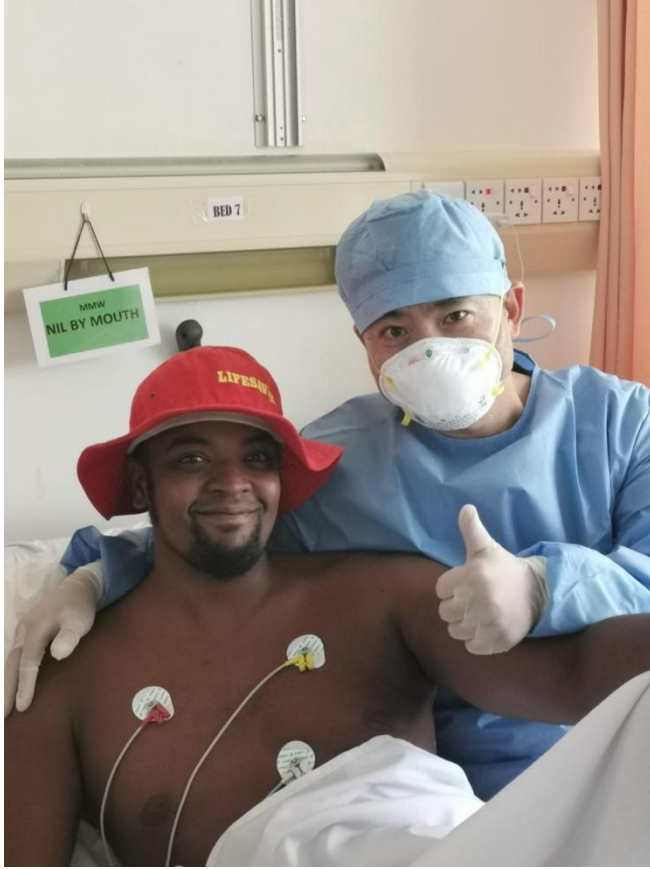

心房扑动复律后心电图，显示恢复为正常心律

记得电复律时，手术室的护士，麻醉师，技师，甚至打扫卫生的工人都在围观，待电复律成功，所有人都微笑着伸出大拇指，不断重复“你好，你好”，这里几乎所有人都会说“你好”，许富强医生欣慰的笑了。然而此时此刻，他心里想的却是：这样的患者在国内的话，他可以轻松的为他实施心脏射频消融手术，可以一劳永逸的解决这个心律失常问题，但是这里不具备手术条件，他只能祈祷心房扑动别再复发，虽然他知道一定会复发。

电复律完毕，回到病房，小伙子感激万分，拿出一顶红色的遮阳帽送给了许富强医生，上面绣着两个英文单词“LIFESAVER”，小伙子告诉他，自己是一名救生员，平时在著名的“博瓦隆”沙滩浴场工作，拯救不慎落水者。然而此刻，他向许医生伸出大拇指：I am a lifesaver, you are also a lifesaver, the hat not only represents lifesaver in Seychelles but also all Africa. 他为自己的职业自豪，更敬佩这名来自中国的“生命救生员”。





作为援外医疗队员，许丰强医生深深明白，不仅要用精湛的医术救治当地的心脏病人，更要传播中国政府和人民对塞舌尔人民的友好和善意。可能与当地的环境因素相关，这里的人心动过缓特别多，经常遇到需要安装起搏器的患者。安装起搏器需要在 X 线透视下进行，但这里的手术设备陈旧，透视视野极其模糊，这就使得起搏器导线到位非常困难，然而这也难不倒我院医术精湛的心内科医生。凭借多年的手术技巧和经验，在透视视野不清楚的情况下，许丰强医生借助电位识别，准确的将起搏器导线送至心房和心室相应的位置，并调整好起搏参数，迄今为止，来塞五个月，已经完成永久性起搏器植入术 12 例，挽救了许多心动过缓的患者，受到科室同事，塞舌尔医院及手术患者和家属好评，为青岛医科大学附属医院医疗援外事业，为山东省医疗援外事业，为祖国医疗援外事业争光添彩。无愧于一名无冕外交官的称号。

供稿：青岛大学附属医院 许丰强